

入院/外来	外来	病棟	検査日	2018年9月19日	
依頼科	内科	依頼医師	山本 寛之	読影日	2018年9月21日
検査目的	失神で救急搬送。麻痺はないがややぼんやりと眼位がやや右寄りのため、頭蓋内疾患 r/o 目的です。				
検査部位	頭部 (後頭蓋窩詳細)				
検査詳細	単純	造影剤			

[所見]

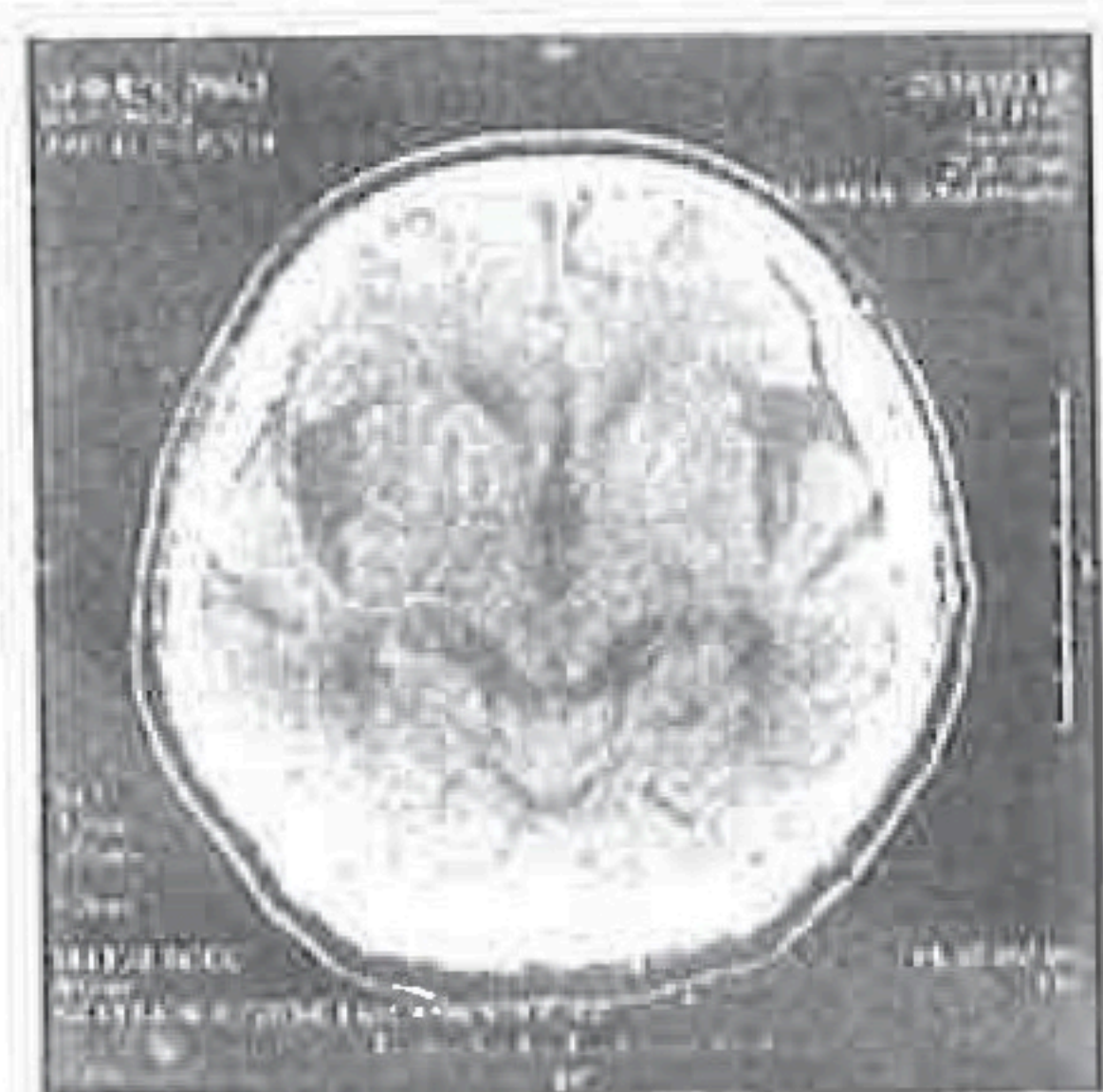
右島の皮髄境界が不明瞭です。新鮮梗塞の可能性がります。

両側大脳白質、基底核、橋右側に淡い低吸収域を散見します。慢性虚血性変化や、小梗塞の可能性もありますが、本studyのみでは新旧判別困難です。

頭蓋内に明らかな出血は指摘できません。

[Impression]

上記



読影医

丸山 邦弘

長坂 憲